Urinálise Veterinária: Sedimentoscopia Felina – Cristais de Colesterol na Síndrome Nefrótica com Obstrução Renal

Rafael Arrua da Silveira

Bruna Warmling · Ewerton Cardoso · Mateus Rycheski

Scientia Labs | Institutovet | Hospital Veterinário Florianópolis (HVF)

Contato: srafs2013@gmail.com | scientialabs.com.br | www.institutovet.com | hvflorianopolis.com.br

Resumo

A identificação de cristais de colesterol no sedimento urinário de felinos é um achado raro e frequentemente subestimado na rotina laboratorial veterinária. Este artigo descreve a presença desses cristais em um paciente felino apresentando um quadro complexo de obstrução renal e síndrome nefrótica. A síndrome nefrótica, caracterizada por proteinúria persistente, hipoalbuminemia e hiperlipidemia, predispõe à lipidúria maciça, na qual o colesterol filtrado pelo glomérulo lesionado precipita nos túbulos renais. A sedimentoscopia revelou placas retangulares transparentes com cantos entalhados, patognomônicas de cristalúria de colesterol. A correlação entre a morfologia cristalina e o estado fisiopatológico do paciente reforça a importância da análise microscópica detalhada do sedimento urinário como ferramenta diagnóstica crucial para a detecção precoce de doenças glomerulares e o monitoramento de complicações obstrutivas em felinos.

Palavras-chave: Cristais de colesterol; Síndrome nefrótica; Sedimento urinário; Felinos; Lipidúria.

1 Introdução

A síndrome nefrótica felina representa um desafio diagnóstico e terapêutico na nefrologia veterinária, manifestando-se classicamente pela tétrade de proteinúria em faixa nefrótica, hipoalbuminemia, hiperlipidemia e edema periférico ou efusões cavitárias. Segundo Rayhel et al. (2020), a lesão glomerular primária altera a barreira de seletividade, permitindo a passagem de macromoléculas, incluindo lipoproteínas de baixa densidade (LDL) e muito baixa densidade (VLDL). Esse fenômeno resulta em lipidúria, que pode se manifestar microscopicamente como gotículas lipídicas livres, corpos ovais gordurosos ou, em estados de supersaturação, cristais de colesterol.

A presença de cristais de colesterol é um marcador específico de dano glomerular grave. Livi e Rorig (2024) destacam que, embora a lipidúria seja comum em gatos saudáveis devido à fisiologia tubular específica da espécie, a formação de cristais organizados está invariavelmente associada a estados patológicos de hipercolesterolemia e proteinúria maciça. A obstrução renal, seja ureteral ou uretral, atua como fator agravante, reduzindo o fluxo tubular e facilitando a precipitação de solutos, o que pode levar a uma "cristalopatia tubular" secundária, conforme discutido por Xavier Júnior et al. (2026).

O reconhecimento morfológico preciso desses cristais é fundamental, pois sua identificação direciona a investigação clínica para a quantificação da perda proteica e a avaliação do perfil lipídico sérico. Este relato documenta a morfologia característica observada em um caso clínico real, correlacionando-a com os mecanismos fisiopatológicos da doença renal felina e as evidências científicas mais recentes sobre o tema.

2 Fisiopatologia da Lipidúria e Cristalúria de Colesterol

O mecanismo de formação dos cristais de colesterol no trato urinário está intrinsecamente ligado à falha da barreira de filtração glomerular. Em condições normais, o colesterol circula ligado a proteínas e não atravessa o glomérulo. Na síndrome nefrótica, a perda da eletronegatividade e a desestruturação dos podócitos permitem a filtração de lipoproteínas. Uma vez no lúmen tubular, a reabsorção de água concentra esses lipídeos. O estudo publicado no *Journal of Nephropathology* (2021) sugere que a precipitação ocorre preferencialmente no túbulo distal, onde o pH e a concentração de solutos favorecem a cristalização, gerando o que se denomina *tubular crystallopathy*.

Diferentemente de outras espécies, os felídeos possuem predisposição natural ao acúmulo lipídico renal. Brociek et al. (2026) demonstraram, por meio de lipidômica, que gotículas lipídicas são constituintes comuns do citoplasma das células tubulares proximais em gatos. No entanto, na vigência de doença renal, esse acúmulo torna-se citotóxico. A transição de gotículas intracelulares para cristais luminais indica um estado de saturação crítica. Schwarz et al. (2021) utilizaram tomografia computadorizada para correlacionar a lipidúria com a deposição lipídica cortical, evidenciando que a presença de cristais no sedimento é o reflexo final de uma alteração metabólica e estrutural profunda do parênquima renal.

A obstrução renal agrava esse cenário ao promover estase urinária. O tempo de permanência prolongado do filtrado rico em colesterol nos túbulos e na pelve renal facilita a organização molecular em placas. A interação entre os cristais e o epitélio tubular desencadeia resposta inflamatória local, mediada por inflamassomas, que pode acelerar a progressão da doença renal crônica para estágios terminais, criando um ciclo vicioso de lesão e obstrução.

3 Características Morfológicas dos Cristais de Colesterol

Os cristais de colesterol apresentam morfologia altamente característica e distinta de outros elementos do sedimento urinário. Manifestam-se como placas finas, transparentes

e incolores, com formato tipicamente retangular ou trapezoidal. Característica diagnóstica marcante é a presença de cantos entalhados ou “quebrados”, conferindo aparência de escada quando os cristais estão sobrepostos. Segundo Katica et al. (2020), essa geometria resulta do empilhamento de monocamadas moleculares de colesterol monoidratado.

Sob microscopia de campo claro, as bordas são nítidas e altamente refringentes. Frequentemente, os cristais são encontrados flutuando em matriz proteinácea ou granular, refletindo a proteinúria concomitante. Pressler (2010) enfatiza que, embora possam ser confundidos com cristais de ácido úrico por observadores inexperientes, a transparência absoluta e a ausência de pleocroísmo os distinguem. O código LOINC 25153-8 padroniza sua identificação em exames de alta potência (400×), nos quais a sobreposição de placas é mais evidente.

A confirmação definitiva pode ser realizada por microscopia de luz polarizada. Os cristais de colesterol exibem birrefringência intensa, formando o padrão de “cruz de Malta” quando observados em cortes histológicos ou em gotículas lipídicas esféricas, embora nas placas retangulares a birrefringência se manifeste como cores de interferência vibrantes ao longo das bordas e fraturas do cristal. Essa propriedade óptica é essencial para diferenciar agregados lipídicos de detritos amorfos ou outros minerais urinários.

4 Relato de Caso

Um felino, macho, sem raça definida (SRD), de 8 anos de idade, foi encaminhado ao Hospital Veterinário Florianópolis com histórico de disúria, anorexia e vômitos esporádicos. Ao exame físico, apresentava desidratação moderada (7%) e sensibilidade à palpação abdominal em região renal bilateral. Exames de imagem (ultrassonografia) revelaram hidronefrose discreta e presença de material hiperecogênico em pelve renal, sugerindo obstrução parcial por debris ou cálculos.

A análise laboratorial inicial revelou azotemia severa (creatinina: 4,8 mg/dL; ureia: 160 mg/dL), hipoalbuminemia (1,9 g/dL) e hipercolesterolemia (380 mg/dL). A urinálise, realizada via cistocentese, apresentou densidade de 1.018, pH 6,5 e proteinúria acentuada (4+ em fita reagente). A relação proteína:creatinina urinária (UP/C) foi de 4,2, confirmando proteinúria em faixa nefrótica. O sedimento urinário foi processado e analisado pela equipe do Scientia Labs, revelando achado incomum e profuso.

À microscopia, observou-se quantidade significativa de cristais de colesterol, caracterizados por placas retangulares transparentes, muitas vezes sobrepostas em arranjos multidirecionais. Os cristais estavam imersos em fundo de cilindros granulares e debris proteináceos, corroborando o diagnóstico de síndrome nefrótica associada à nefropatia obstrutiva. Não foram observados cristais de estruvita ou oxalato de cálcio, reforçando que a cristalúria era puramente lipídica, decorrente do extravasamento glomerular maciço.

Tabela 1: **Achados laboratoriais no caso**

Parâmetro	Valor	Referência (felino)
Proteinúria (UP/C)	4,2	< 0,4
Colesterol sérico	380 mg/dL	70–150 mg/dL
Albumina sérica	1,9 g/dL	2,5–3,9 g/dL
Creatinina sérica	4,8 mg/dL	0,8–2,0 mg/dL
Ureia sérica	160 mg/dL	20–60 mg/dL
Densidade urinária	1.018	> 1.035
pH urinário	6,5	6,0–7,0

Fonte: elaborado por Rafael Arrua da Silveira e Equipe Lavef, 2026.

5 Diagnóstico Diferencial de Cristais no Sedimento Urinário Felino

6 Conduta Clínica Baseada em Achados Laboratoriais

7 Fluxograma de Abordagem Diagnóstica

8 Discussão

A correlação clínica estabelecida neste caso reforça que a cristalúria de colesterol não é apenas achado incidental, mas indicador fidedigno de patologia glomerular severa. Como apontado por Brociek et al. (2026), a presença de lipídeos no rim felino é comum, porém a organização em cristais luminais sinaliza falha catastrófica na barreira de filtração. A associação com a obstrução renal, observada neste paciente, sugere que a estase urinária atua como catalisador para a precipitação, transformando a lipidúria em cristalopatia obstrutiva.

O conceito de *tubular crystallopathy*, discutido no *Journal of Nephropathology* (2021), é particularmente relevante aqui. Os cristais de colesterol não são inertes; sua presença física nos túbulos causa microlesões mecânicas e ativa vias inflamatórias que contribuem para a fibrose intersticial. Schwarz et al. (2021) demonstraram que essa deposição lipídica pode ser visualizada em exames de imagem avançados, mas a sedimentoscopia permanece o método mais acessível e imediato para o clínico identificar o processo em curso.

Por fim, a observação de Lukacs (2025) sobre a importância de não ignorar achados “estéticos” na patologia clínica ressoa fortemente neste relato. O que poderia ser visto apenas como lâmina “bonita” ou incomum é, na verdade, a chave para o diagnóstico de uma síndrome nefrótica que, se não tratada, levaria rapidamente à falência renal total. A integração entre morfologia microscópica e bioquímica sérica é o que permite uma medicina veterinária de precisão.

9 Conclusão

A cristalúria de colesterol em felinos é um achado raro, porém de altíssimo valor diagnóstico, funcionando como sentinela de lesão glomerular grave. A leitura conjunta da morfologia do sedimento com o perfil bioquímico sérico e os achados de imagem é o que permite transformar um achado microscópico incomum em conduta clínica objetiva e oportuna.

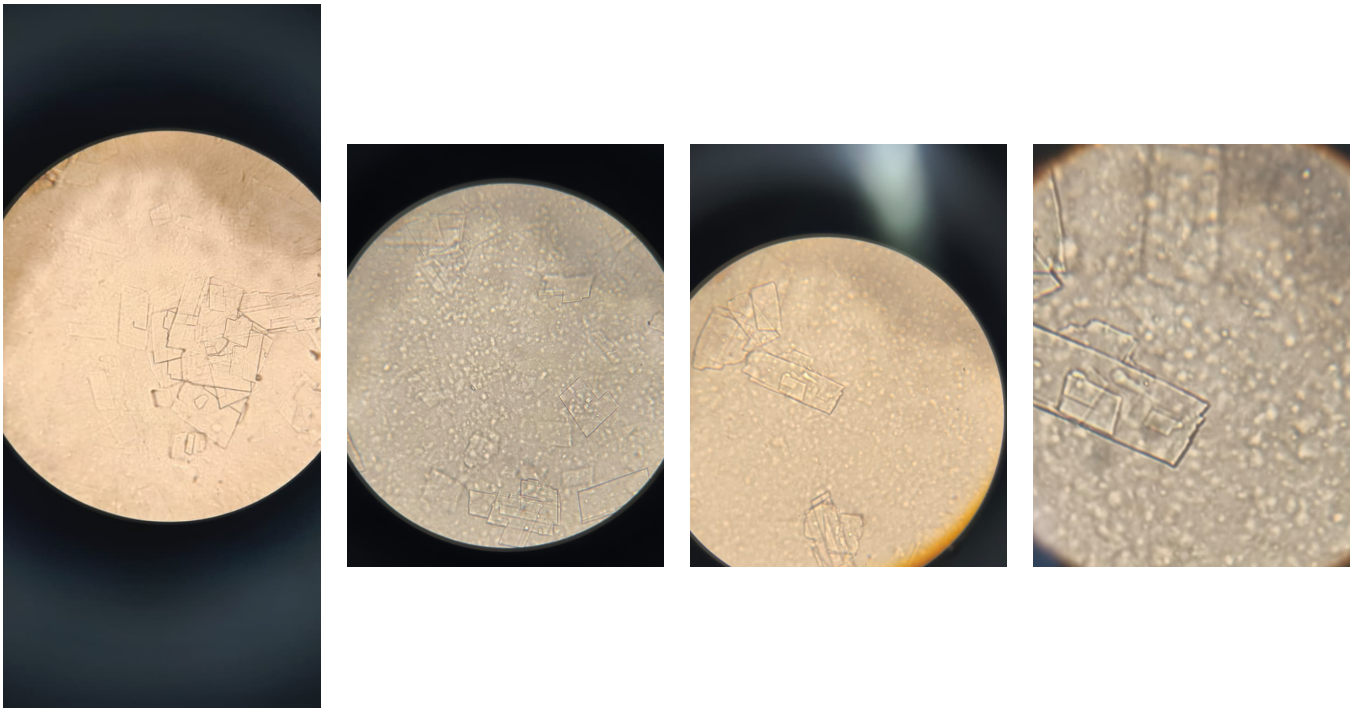

Figura 1: Cristais de colesterol em sedimento urinário felino. (1) Placas retangulares sobrepostas com bordas nítidas; (2) cristais em matriz proteinácea, com sobreposição em "escada"; (3) agregado com fundo granular proteináceo, notando-se a transparência e os cantos entalhados; (4) cristal isolado evidenciando a morfologia retangular com bordas refringentes. Microscopia de campo claro, 400×. Fotografias: Rafael Arrua da Silveira. Elaborado por Rafael Arrua da Silveira e Equipe Lavef.

Tabela 2: **Diagnóstico diferencial de cristalúria felina**

Cristal	Morfologia	pH	Condição associada
Colesterol	Placas retangulares, cantos entalhados	Ácido a neutro	Síndrome nefrótica / lipidúria
Estruvita	Prismas em "tampa de caixão"	Alcalino	Infecção / ITU
Oxalato de cálcio	Envelope (di-hidratado) ou haltere (mono)	Ácido a neutro	Hipercalcemia / urolitíase
Fosfato amorfo	Grânulos sem forma definida	Alcalino	Normal em urinas alcalinas

Fonte: elaborado por Rafael Arrua da Silveira e Equipe Lavef, 2026.

Pontos-chave para lembrar

- **Marcador de gravidade:** cristais de colesterol no sedimento urinário felino indicam lipidúria e devem levantar suspeita imediata de síndrome nefrótica.
- **Morfologia-chave:** placas retangulares sobrepostas, bordas nítidas e cantos entalhados são patognomônicos e facilmente identificáveis na rotina.
- **Luz polarizada:** use como ferramenta confirmatória; a birrefringência ajuda a distinguir lipídeos de outros minerais.
- **Quantificação:** todo paciente com cristalúria de colesterol deve ter a proteinúria quantificada pela relação UP/C.
- **Risco obstrutivo:** a obstrução renal associada agrava a lesão tubular pelos cristais, caracterizando cristalopatia tubular ativa.
- **Manejo terapêutico:** foco no controle da proteinúria (IECA/BRA), dieta renal específica e resolução do componente obstrutivo.
- **Valor da sedimentoscopia:** análise cuidadosa do sedimento é ferramenta de alto valor diagnóstico e baixo custo na nefrologia moderna.

Como citar este artigo (ABNT NBR 6023)

SILVEIRA, R. A.; WARMLING, B.; CARDOSO, E.; RYCHESKI, M. Urinálise veterinária: sedimentoscopia felina – cristais de colesterol na síndrome nefrótica com obstrução renal. *Blog Científico Scientia Labs*, Florianópolis, 2026.

Referências

BROCIEK, R. A. et al. Lipid droplets in felid kidneys: prevalence and composition by lipidomics. *Frontiers in Veterinary Science*, v. 13, 2026.

CHO, S. et al. High-contrast imaging of cholesterol crystals in rabbit arteries ex vivo using LED-based polarization microscopy. *Sensors*, v. 18, n. 4, p. 1258, 2018.

Cholesterol crystals tubulointerstitial injury during nephrotic syndrome: can be classified as tubular crystallopathy? Journal of Nephropathology, v. 10, n. 2, e20, 2021.

KATICA, M. et al. A contribution to the study of crystalluria: significance in the diagnosis of metabolic and renal diseases. *Journal of Advances in VetBio Science and Techniques*, v. 5, n. 2, p. 45–58, 2020.

LIVI, T. M.; RORIG, M. C. L. Doença renal crônica: revisão de literatura. *Revista Ibero-Americana de Humanidades, Ciências e Educação*, v. 10, n. 8, 2024.

LOINC 25153-8. Cholesterol crystals [#/area] in urine sediment by microscopy high power field. *Regenstrief Institute*, 2024.

LUKACS, R. M. More than just a "pretty face". *Veterinary Clinical Pathology*,

Tabela 3: **Correlação entre achados e conduta**

Achado	Interpretação	Conduta sugerida
Cristais de colesterol + proteinúria	Lipidúria por lesão glomerular grave	Solicitar UP/C, perfil lipídico e US renal
Hipoalbuminemia + azotemia	Perda proteica renal e falha de filtração	Instituir terapia com IECA/BRA e fluidoterapia
Hidronefrose + cristalúria profusa	Nefropatia obstrutiva exacerbada	Desobstrução e manejo de suporte renal

Fonte: elaborado por Rafael Arrua da Silveira e Equipe Lavef, 2026.

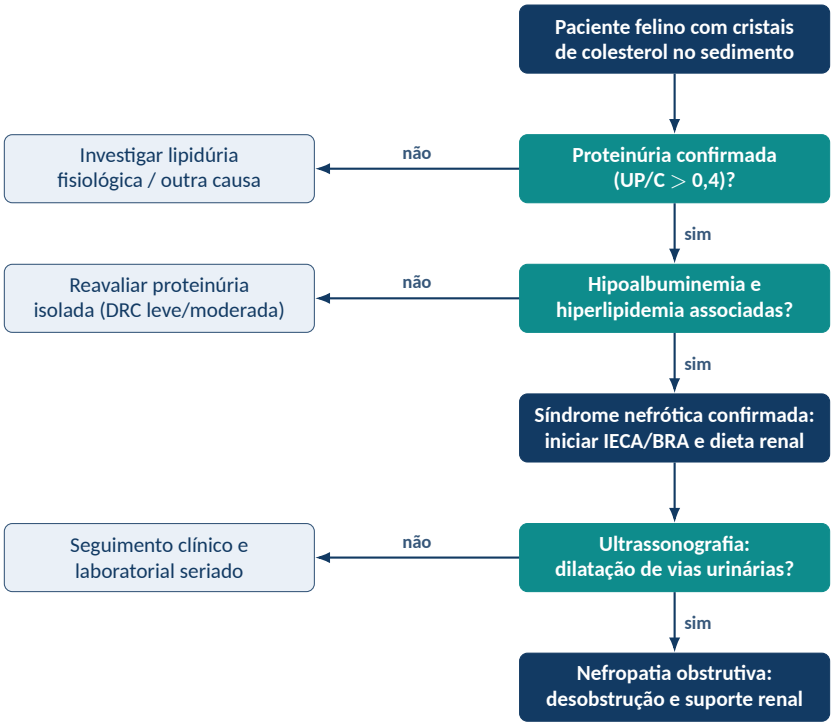

Figura 2: Fluxograma de raciocínio clínico diante da identificação de cristais de colesterol no sedimento urinário felino. Fonte: elaborado por Rafael Arrua da Silveira, 2026.

v. 54, 2025.

Mineral composition and clinical aspects of urolithiasis in cats in Brazil. *Arquivo Brasileiro de Medicina Veterinária e Zootecnia*, v. 74, n. 4, p. 649–661, 2022.

PRESSLER, B. Advanced interpretation of the urine sediment. *DVM360*, 2010.

RAYHEL, L. H. et al. Clinicopathologic and pathologic characteristics of feline proteinuric kidney disease. *Journal of Feline Medicine and Surgery*, v. 22, n. 12, p. 1134–1145, 2020.

SCHWARZ, T. et al. CT features of feline lipiduria and renal cortical lipid deposition. *Journal of Feline Medicine and Surgery*, v. 23, n. 6, p. 521–530, 2021.

Treatment of glomerular and tubular proteinuria in the nephrotic range in a female cat – case report. *Brazilian Journal of Veterinary Medicine*, v. 48, 2026.

XAVIER JÚNIOR, F. A. F. et al. *Hot topics em nefrologia veterinária*. Editora In Vivo, 2026.

Scientia Labs (https://scientialabs.com.br/) | Institutovet (https://www.institutovet.com/) | Hospital Veterinário Florianópolis (https://hvflorianopolis.com.br/home/)