Anomalia de Pelger-Huët em Medicina Veterinária

Diagnóstico Diferencial entre Hipossegmentação Hereditária e Desvio à Esquerda Inflamatório

Rafael Arrua da Silveira, Junior Rodoi Silva,
Mainara Adriane Tesser Kopp e Pâmela Lopes

Co-autores: Ewerton Cardoso, Bruna Warmling, Mateus Rycheski e Marcelo Becker

E-mail de contato: srafs2013@gmail.com

Rafael Arrua da Silveira é Farmacêutico Bioquímico, Mestre em Ciências Farmacêuticas, com 25 anos de experiência em laboratórios clínicos humanos e veterinários, atualmente cursando Medicina Veterinária. Diretor técnico-científico da Scientia Labs.

Scientia Labs · Institutovet · Hospital Veterinário Florianópolis · Lavef

04 de agosto de 2026

Resumo

A Anomalia de Pelger-Huët (APH) é uma condição hereditária benigna, de padrão autossômico dominante, caracterizada pela hipossegmentação nuclear dos granulócitos associada a cromatina madura e densa. Sua principal relevância clínica reside no risco de confusão diagnóstica com o desvio à esquerda inflamatório, o que pode motivar antibioticoterapia e investigações desnecessárias. Esta revisão técnica reúne evidências internacionais publicadas majoritariamente a partir de 2010 sobre morfologia, genética molecular (receptor de lamina B, gene *LBR*), prevalência racial em cães, impacto nos contadores hematológicos automatizados e critérios práticos de diferenciação frente à forma adquirida (pseudo-Pelger-Huët). São apresentados fluxogramas de decisão, tabelas comparativas, casos ilustrativos de esfregaços sanguíneos caninos e modelos de texto padronizado para laudo, com o objetivo de subsidiar a rotina de laboratórios clínicos veterinários na correta interpretação morfológica leucocitária.

Palavras-chave: Pelger-Huët; hematologia veterinária; neutrófilos; hipossegmentação; desvio à esquerda; diagnóstico diferencial; patologia clínica veterinária.

Abstract. Pelger-Huët anomaly (PHA) is a benign, autosomal dominant hereditary condition characterized by nuclear hyposegmentation of granulocytes with mature, condensed chromatin. Its main clinical relevance lies in the risk of misdiagnosis as inflammatory left shift, which may lead to unnecessary antibiotic therapy and diagnostic work-up. This technical review compiles international evidence, mostly published from 2010 onward, on morphology, molecular genetics (lamin B receptor, *LBR* gene), canine breed prevalence, impact on automated hematology analyzers, and practical criteria to differentiate PHA from its acquired form (pseudo-Pelger-Huët).

Keywords: Pelger-Huët anomaly; veterinary hematology; neutrophils; hyposegmentation; left shift; differential diagnosis.

1. Introdução

A morfologia leucocitária é um dos pilares da patologia clínica veterinária. Embora os contadores hematológicos automatizados ofereçam agilidade e reprodutibilidade quantitativa, a revisão microscópica manual da lâmina continua sendo o padrão-ouro para identificar anomalias estruturais capazes de alterar drasticamente a interpretação clínica de um caso (ScienceDirect Topics, [s.d.]).

Erros na leitura da morfologia nuclear podem levar a diagnósticos equivocados de processos inflamatórios graves, com intervenções terapêuticas desnecessárias – entre elas, o uso indiscriminado de antimicrobianos. A Anomalia de Pelger-Huët (APH) é o exemplo clássico de um achado que exige discernimento técnico apurado para diferenciar uma variação genética benigna de uma resposta patológica real (Hadzimusic, 2017).

Este artigo revisa a bibliografia internacional publicada majoritariamente a partir de 2010, reunindo achados morfológicos, moleculares e de rotina laboratorial, com foco na aplicação prática em cães e gatos.

1.1 Síntese da literatura internacional consultada

A Tabela 1 resume as principais fontes internacionais utilizadas nesta revisão, organizadas por foco temático, para orientar o leitor interessado em aprofundamento bibliográfico.

> *Nota editorial:* este material integra a série técnica da Scientia Labs em parceria com o Institutovet, o Hospital Veterinário Florianópolis (HVF) e o Lavef. O primeiro autor é Farmacêutico Bioquímico e atualmente aluno de graduação em Medicina Veterinária.

2. O que é a Anomalia de Pelger-Huët

A APH é uma alteração morfológica hereditária caracterizada pela falha na segmentação nuclear dos granulócitos. Trata-se de uma condição benigna, de herança autossômica dominante, descrita originalmente em humanos por Pelger em 1928 e detalhada por Huët poucos anos depois (Hadzimusic, 2017). Em nível molecular, o fenótipo decorre de variantes de perda de função no gene que codifica o receptor de lamina B (*LBR*), proteína bifuncional da membrana nuclear interna envolvida na organização da heterocromatina e no metabolismo de esteróis (Iceland GWAS Consortium, 2022).

A característica central da APH é a **dissociação entre maturação nuclear e citoplasmática**: o núcleo apresenta aspecto imaturo (hipossegmentado), mas a cromatina é madura, densa e condensada – evidenciando que a célula é funcionalmente adulta, capaz de realizar fagocitose e quimiotaxia com eficiência normal (ScienceDirect Topics, [s.d.]).

Variantes bialélicas completas do gene *LBR* não geram a forma benigna, mas sim a displasia esquelética de Greenberg, quadro letal *in utero*, o que reforça que a forma heterozigota observada na rotina clínica é uma condição distinta e inofensiva (Iceland GWAS Consortium, 2022; Frehner *et al.*, 2023).

2.1 Espécies e raças acometidas

Embora descrita originalmente em humanos, a APH já foi relatada em coelhos, gatos, equinos e diversas raças caninas (Lukaszewska; Allison; Stepkowska, 2011). O estudo bayesiano de prevalência mais recente, conduzido com 5.716 cães atendidos ao longo de duas décadas em clínica veterinária italiana, confirmou o Australian Shepherd como a raça de maior prevalência (em torno de 6 a 13% conforme a amostra), seguido por casos esporádicos em Samoyeda, Basenji, Australian Cattle Dog, Boston Terrier, Dachshund, Border Collie e Cocker Spaniel (Carli *et al.*, 2025).

Em gatos, a anomalia é considerada rara, tendo sido documentada tanto em felinos jovens quanto idosos, sem associação com infecção pelo vírus da leucemia felina (FeLV) (Deshuillers; Raskin; Messick, 2014; PetMD, 2023).

2.2 Panorama comparado entre espécies

Ainda que este artigo tenha foco em cães e gatos – as espécies de maior casuística em laboratórios clínicos veterinários brasileiros –, a literatura internacional registra a APH também em coelhos, equinos da raça Árabe e, esporadicamente, em outras espécies domésticas. A comparação entre espécies reforça o caráter genético conservado do fenótipo, mediado por diferentes genes conforme a espécie.

2.3 Bases moleculares e herança

Em humanos, a APH é causada por variantes heterozigotas de perda de função no gene *LBR*, localizado no cromossomo 1q41-43, que codifica o receptor de lamina B (NTR University of Health Sciences, 2020; Iceland GWAS Consortium, 2022). A proteína LBR ancora a heterocromatina periférica à membrana nuclear interna e participa da última etapa da biossíntese do colesterol; sua disfunção parcial altera a arquitetura de condensação da cromatina durante a segmentação nuclear dos granulócitos, sem comprometer as demais funções celulares (Iceland GWAS Consortium, 2022).

Estudos genômicos recentes em cães da raça Australian Shepherd demonstraram que, diferentemente do padrão autossômico dominante clássico descrito em humanos, a hipossegmentação granulocítica nessa raça segue herança autossômica recessiva, associada a variantes no gene *LMBR1L* – achado que motivou a proposta de renomear o fenótipo canino para “hipossegmentação de granulócitos” (HG), reservando o termo Pelger-Huët para a forma originalmente descrita (Frehner *et al.*, 2023; Carli *et al.*, 2025). Essa distinção é relevante para a genética de populações e para programas de seleção reprodutiva, mas não altera a conduta clínica de rotina, já que o fenótipo laboratorial observado ao microscópio é equivalente.

Fonte (autor, ano)	Foco	Contribuição principal
Lukaszewska; Allison; Stepkowska, 2011	Caso clínico canino	Relato de caso congênito em Danish/Swedish Farmdog, com descrição detalhada de graus de segmentação nuclear
Vale *et al.*, 2011	Caso clínico canino	Confirmação de herança familiar por avaliação de parentes de primeiro grau
Deshuillers; Raskin; Messick, 2014	Caso clínico felino	Primeira descrição detalhada em gato idoso, sem associação com FeLV/FIV
Frehner *et al.*, 2023	Genética molecular canina	Identificação do gene *LMBR1L* e herança recessiva em Australian Shepherd
Carli *et al.*, 2025	Epidemiologia canina	Estimativa bayesiana de prevalência em 5.716 cães, múltiplas raças
Hadzimusic, 2017	Revisão geral	Síntese morfológica e histórica da condição em humanos
Bitar; Saba, 2013 / Jain; Parikh, 2020	Atlas de imagens	Documentação iconográfica da forma adquirida (pseudo-Pelger-Huët)
Iceland GWAS Consortium, 2022	Genômica humana	Associação de variantes no locus *LBR* à fração de bastonetes
Latimer; Duncan; Kircher, 1987	Ultraestrutura	Demonstração de função fagocitária preservada em neutrófilos afetados

Tabela 1: Síntese das principais fontes internacionais consultadas nesta revisão.

Elaborado por Rafael Arrua da Silveira

Raça canina	Relevância
Australian Shepherd	Maior prevalência descrita (heterozigose comum)
Cocker Spaniel	Casos esporádicos relatados
Boston Terrier	Casos esporádicos relatados
Basenji	Casos esporádicos relatados
Samoyeda, Dachshund, Border Collie, Australian Cattle Dog	Identificação recente em estudo de prevalência ampliado

Tabela 2: Raças caninas com prevalência descrita de hipossegmentação granulocítica/APH.

Elaborado por Rafael Arrua da Silveira

Espécie	Herança descrita	Observação
Humana	Autossômica dominante (*LBR*)	Forma clássica original
Canina (Australian Shepherd)	Autossômica recessiva (*LMBR1L*)	Maior casuística veterinária
Felina	Não totalmente elucidada	Casos esporádicos, todas as idades
Equina (Árabe)	Descrita esporadicamente	Relatos pontuais
Lagomorfa (coelho)	Descrição histórica	Primeiro relato veterinário

Tabela 3: Panorama comparado da Anomalia de Pelger-Huët entre espécies.

Elaborado por Rafael Arrua da Silveira

3. Morfologia na lâmina

A identificação microscópica baseia-se em neutrófilos que, apesar de não possuírem os três a cinco lóbulos habituais, não apresentam as características de células jovens (mielócitos ou metamielócitos).

3.1 Características visuais principais

- **Formato nuclear:** predominantemente em bastonete, bilobado (formato de halteres ou “pince-nez”) ou em formato de amendoim/feijão (ScienceDirect Topics, [s.d.]).
- **Cromatina:** extremamente densa, grosseira e intensamente corada (picnótica), típica de células maduras.
- **Citoplasma:** claro, sem evidências de toxicidade.

4. Diagnóstico diferencial: Pelger-Huët *vs.* desvio à esquerda

O principal desafio diagnóstico é distinguir a APH do desvio à esquerda regenerativo ou degenerativo. Ambos apresentam células não segmentadas, mas o desvio à esquerda reflete demanda periférica aumentada por neutrófilos em resposta a processos inflamatórios ou infecciosos (Jain; Parikh, 2020).

Conduta clínica imediata

Diante de neutrófilos hipossegmentados sem leucocitose proporcional, **suspenda a hipótese automática de infecção**. Avalie: (1) densidade da cromatina; (2) presença de toxicidade citoplasmática; (3) envolvimento de eosinófilos; (4) sinais clínicos concomitantes; (5) persistência em exame seriado. A ausência de toxicidade associada a cromatina madura em animal clinicamente hígido afasta a necessidade de antibioticoterapia empírica (Lablogatory, 2020).

Parâmetro	Descrição na APH
Segmentação	Ausente ou limitada a 2 lóbulos
Cromatina nuclear	Densa, grosseira, grumos bem definidos
Pontes cromatínicas	Filamentos finos entre lobos (quando presentes)
Citoplasma	Normal, róseo/claro, granulações específicas normais
Alterações tóxicas	Ausentes (critério de exclusão para inflamação)

Tabela 4: Características morfológicas típicas da Anomalia de Pelger-Huët.

Elaborado por Rafael Arrua da Silveira

O erro diagnóstico pode levar ao uso indiscriminado de antibióticos e a internações desnecessárias para tratar um "desvio à esquerda" que, na verdade, é uma característica genética do paciente (NTR University of Health Sciences, 2020).

4.1 Fluxo de decisão morfológica

A Figura 1 resume o raciocínio diagnóstico recomendado diante de neutrófilos hipossegmentados na lâmina.

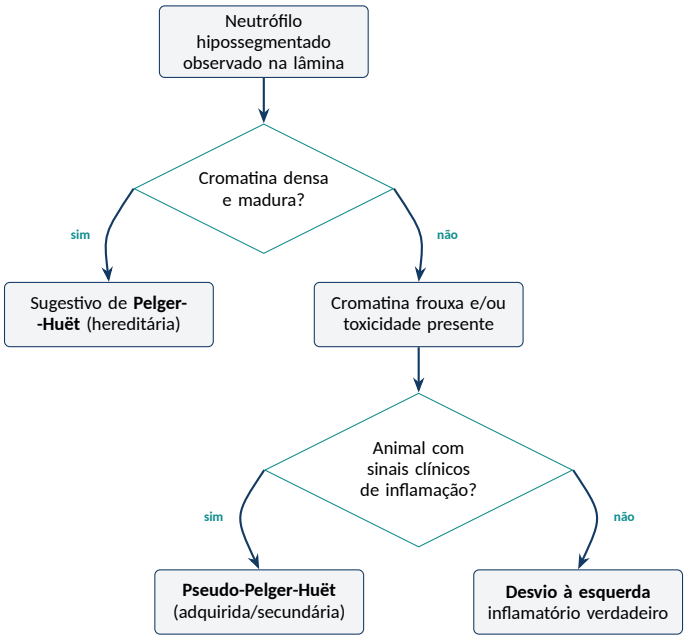

Figura 1: Fluxo de decisão morfológica diante de neutrófilos hipossegmentados.

Elaborado por Rafael Arrua da Silveira

5. Forma adquirida: pseudo-Pelger-Huët

A síndrome de pseudo-Pelger-Huët refere-se a uma alteração morfológica idêntica à forma hereditária, porém transitória e secundária a outras patologias. A hipossegmentação surge como resposta displásica da medula óssea (Bitar; Saba, 2013).

Entre as principais causas descritas na literatura internacional, destacam-se infecções agudas graves (erliquiose, peritonite, sepse), uso de fármacos (quimioterápicos, imunossupressores, sulfonamidas, ácido valproico) e síndromes mielodisplásicas ou neoplasias mieloides (Vale *et al.*, 2011; Jain; Parikh, 2020). Em medicina humana, a forma adquirida também tem sido associada a doenças mieloproliferativas crônicas e deve motivar investigação adicional quando identificada (Bitar; Saba, 2013; Jain; Parikh, 2020).

Diferentemente da forma hereditária, a pseudo-Pelger-Huët desaparece assim que o estímulo patológico ou o agente causador é removido (Vale *et al.*, 2011).

5.1 Diagnóstico diferencial ampliado

Além do desvio à esquerda inflamatório, outras condições podem mimetizar hipossegmentação nuclear e merecem ser consideradas antes de firmar o diagnóstico de APH:

- **Artefatos de esfregaço:** secagem lenta ou espessura inadequada podem distorcer o núcleo; a avaliação deve sempre ocorrer na região de monocamada da lâmina.
- **Síndromes mielodisplásicas:** em medicina humana, a pseudo-Pelger-Huët é um achado clássico de displasia mieloide e deve motivar investigação de doença de base quando não há histórico familiar nem persistência vitalícia (Bitar; Saba, 2013; Jain; Parikh, 2020).
- **Neoplasias linfoides com infiltração medular:** raramente, alterações nucleares semelhantes acompanham quadros linfoproliferativos, reforçando a importância da correlação clínico-laboratorial (Jain; Parikh, 2020).

Nenhuma dessas condições substitui a investigação básica: histórico clínico, hemograma seriado e, quando indicado, avaliação familiar (pais e irmãos de ninhada), estratégia que confirmou a natureza hereditária em relatos de casos caninos (Vale *et al.*, 2011; Lukaszewska; Allison; Stepkowska, 2011).

6. Impacto na automação hematológica

Contadores hematológicos por impedância ou citometria de fluxo frequentemente classificam neutrófilos de Pelger-Huët como bastonetes ou até monócitos, em razão do formato nuclear – gerando um "falso desvio à esquerda" no laudo numérico. Essa limitação já é documentada na literatura internacional, que recomenda revisão manual da lâmina sempre que o aparelho sinalizar desvio à esquerda sem leucocitose proporcional (ScienceDirect Topics, [s.d.]; Lablogatory, 2020).

7. Significado clínico

O impacto da anomalia depende do estado genético do animal:

- **Heterozigotos (N/Ph):** forma encontrada na rotina. Animais clinicamente normais, com expectativa de vida

Critério	Pelger-Huët (hereditária)	Desvio à esquerda (inflamatório)
Cromatina	Madura, densa e condensada	Imatura, frouxa, fina ou reticulada
Alterações tóxicas	Ausentes	Presentes (basofilia citoplasmática, corpúsculos de Döhle)
Outras linhagens	Eosinófilos/basófilos também hipossegmentados	Geralmente apenas neutrófilos afetados
Sinais clínicos	Animal hígido	Febre, apatia, dor, sinais de infecção
Persistência	Permanente (vitalícia)	Transitória (resolve com a cura)
Contagem total	Geralmente dentro da referência	Frequentemente leucocitose ou leucopenia

Tabela 5: Diagnóstico diferencial entre Anomalia de Pelger-Huët e desvio à esquerda inflamatório.

Elaborado por Rafael Arrua da Silveira

Causas descritas de pseudo-Pelger-Huët
Infecções agudas graves (erliquiose, peritonite, sepse)
Fármacos: quimioterápicos, imunossupressores, sulfonamidas
Síndromes mielodisplásicas e leucemias mieloides
Enterites graves e quadros de septicemia
Doenças mieloproliferativas crônicas (achado em humanos)

Tabela 6: Causas relatadas da forma adquirida (pseudo-Pelger-Huët).

Elaborado por Rafael Arrua da Silveira

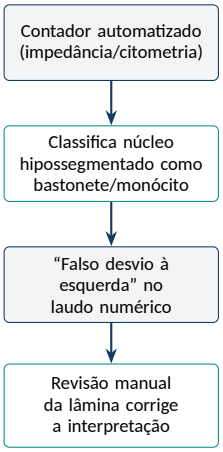

Figura 2: Cadeia de erro gerada pela automação e papel da revisão manual.

Elaborado por Rafael Arrua da Silveira

inalterada e função neutrofílica preservada (ScienceDirect Topics, [s.d.]; Lukaszewska; Allison; Stepkowska, 2011).

- **Homozigotos (Ph/Ph):** condição extremamente rara, geralmente letal *in utero* ou no período neonatal, associada a deformidades esqueléticas graves (condrodisplasia), homóloga à displasia de Greenberg em humanos (Iceland GWAS Consortium, 2022; Frehner *et al.*, 2023).

7.1 Função neutrofílica preservada

Estudos ultraestruturais clássicos, ainda hoje citados como referência morfológica, demonstraram que a quimiotaxia e a fagocitose de neutrófilos com APH permanecem funcionalmente normais, apesar da aparência nuclear imatura (Latimer; Duncan; Kircher, 1987). Esse achado sustenta a orientação central desta revisão: a APH heterozigota não representa imunodeficiência e não deve, por si só, motivar restrição de atividades, isolamento do animal ou protocolos antimicrobianos profiláticos.

7.2 Relevância para a rotina de auditoria e controle de qualidade

Do ponto de vista de gestão da qualidade laboratorial, a APH é um exemplo didático de erro pré-analítico/analítico evitável: quando não reconhecida, gera resultado numérico discordante do quadro clínico, sem que exista, tecnicamente, uma não conformidade de calibração do equipamento. Recomenda-se que os Procedimentos Operacionais Padrão (POPs) de revisão de lâmina incluam critério explícito de suspeita de hipossegmentação hereditária como gatilho de revisão morfológica manual obrigatória, evitando divergências de laudo entre turnos e analistas.

Gatilho no aparelho	Ação recomendada
Desvio à esquerda sem leucocitose	Revisão manual obrigatória
Discordância clínico-laboratorial	Revisão manual + histórico
Achado recorrente no mesmo paciente	Investigar histórico familiar
Suspeita confirmada	Padronizar texto de laudo (Seção 9.1)

Tabela 7: Gatilhos de revisão morfológica sugeridos para o POP de hematologia.

Elaborado por Rafael Arrua da Silveira

8. Casos ilustrativos: esfregaços sanguíneos caninos

As imagens a seguir, de autoria do primeiro autor, ilustram neutrófilos com hipossegmentação nuclear e cromatina densa observados em revisão de lâmina de rotina, compatíveis com Anomalia de Pelger-Huët, ao lado de eritrócitos normais para comparação de tamanho e coloração.

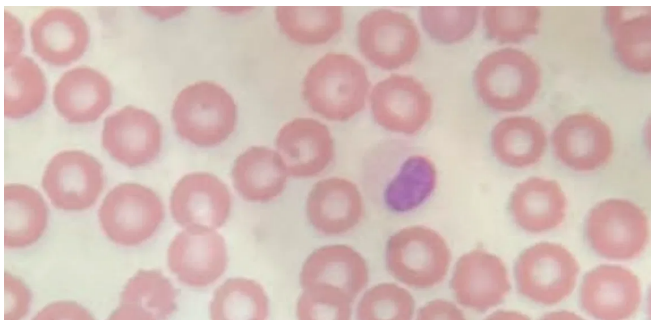

Figura 3: Neutrófilo com núcleo em "pince-nez", cromatina condensada.

Elaborado por Rafael Arrua da Silveira

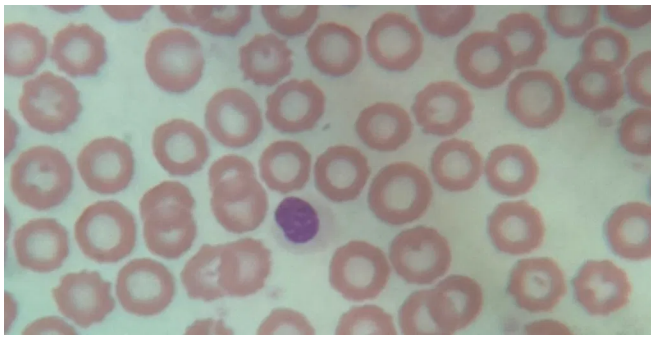

Figura 4: Neutrófilo hipossegmentado em campo de eritrócitos normais.

Elaborado por Rafael Arrua da Silveira

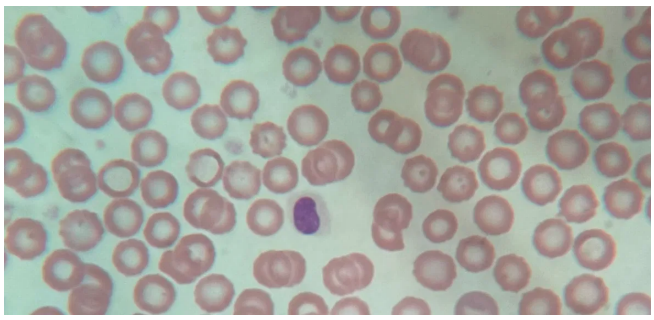

Figura 5: Núcleo em formato de bastonete curvo, cromatina grosseira e madura.

Elaborado por Rafael Arrua da Silveira

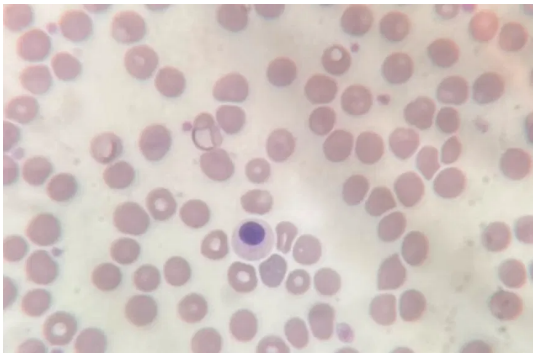

Figura 6: Neutrófilo hipossegmentado; observar poiquilocitose eritrocitária concomitante no campo.

Elaborado por Rafael Arrua da Silveira

Nota técnica: as oito fotomicrografias acima integram um mesmo caso de rotina laboratorial veterinária, sendo apresentadas em diferentes campos e aumentos para demonstrar a consistência morfológica do achado (cromatina condensada, ausência de toxicidade, núcleo hipossegmentado) – critério essencial para a distinção frente ao desvio à esquerda inflamatório.

8.1 Interpretação do caso ilustrado

No conjunto de campos apresentado, observa-se um padrão morfológico consistente: núcleos hipossegmentados, ora em formato de bastonete curvo, ora bilobado em "pince-nez", sempre acompanhados de cromatina densa e grosseiramente condensada – sem qualquer sinal de basofilia citoplasmática, vacuolização ou corpúsculos de Döhle. A ausência de sinais de toxicidade em múltiplos campos, associada à repetição do mesmo padrão nuclear em diferentes granulócitos, é o elemento que sustenta a hipótese de hipossegmentação hereditária, e não desvio à esquerda inflamatório verdadeiro.

Diante de um achado desta natureza, a rotina recomendada é: (1) registrar a proporção aproximada de granulócitos afetados; (2) confirmar ausência de sinais clínicos compatíveis com processo infeccioso agudo junto ao médico veterinário assistente; (3) sugerir reavaliação em hemograma futuro para documentar a persistência do achado, requisito importante para diferenciar a forma hereditária da pseudo-Pelger-Huët; e (4) registrar o achado no histórico do paciente, evitando reinvestigações desnecessárias em consultas futuras.

8.2 Perguntas frequentes

A Anomalia de Pelger-Huët tem cura ou tratamento?

Não. Por se tratar de uma condição genética benigna, não há necessidade de tratamento. O acompanhamento se limita à correlação clínica e à documentação em prontuário.

O animal com APH pode ser usado para reprodução?

A decisão cabe ao médico veterinário responsável e ao criador, considerando o padrão de herança da raça. Aconselhamento genético é recomendado quando há interesse reprodutivo, especialmente em raças com prevalência documentada (Seção 2.1).

Todo neutrófilo em bastonete indica Pelger-Huët?

Não. Bastonetes verdadeiros (formas jovens em processo de maturação) apresentam cromatina frouxa e, frequentemente, sinais de toxicidade. O critério diferencial central é sempre a densidade da cromatina, não apenas o formato nuclear.

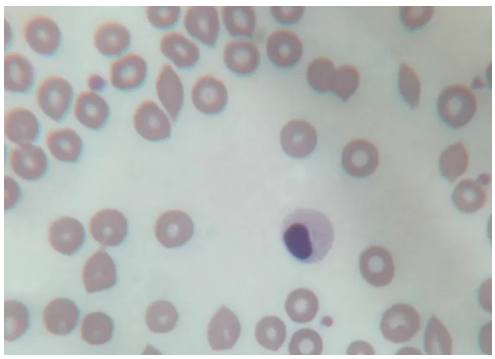

Figura 7: Granulócito de núcleo oval, campo com leve anisocitose eritrocitária.

Elaborado por Rafael Arrua da Silveira

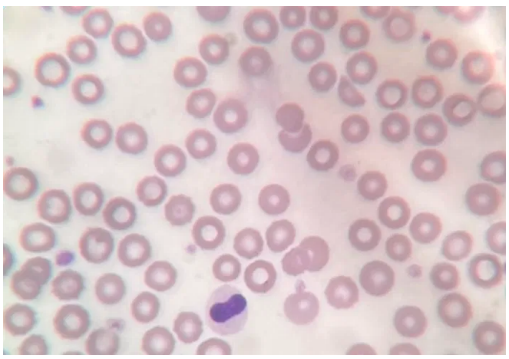

Figura 9: Granulócito de núcleo compacto, citoplasma claro e não tóxico.

Elaborado por Rafael Arrua da Silveira

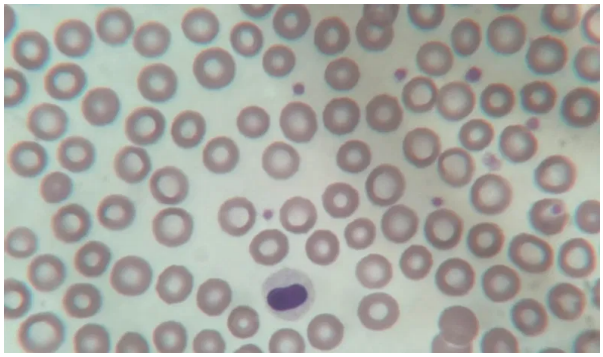

Figura 8: Neutrófilo bilobado em campo de alta densidade eritrocitária.

Elaborado por Rafael Arrua da Silveira

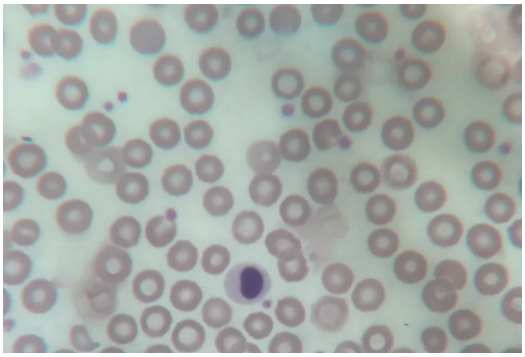

Figura 10: Campo geral de referência, eritrócitos normocrômicos e normocíticos.

Elaborado por Rafael Arrua da Silveira

O tutor precisa se preocupar com o achado?

Não, quando confirmada a forma hereditária. Trata-se de uma variação morfológica benigna, sem impacto sobre a expectativa de vida ou a capacidade do animal de combater infecções. A orientação ao tutor deve ser clara e tranquilizadora, evitando alarmismo desnecessário.

9. Protocolo sugerido na consulta veterinária

A comunicação entre laboratório e médico veterinário assistente é decisiva para o correto manejo do achado. Sugere-se o seguinte roteiro de conduta na consulta, complementar à rotina de bancada descrita na Seção 9:

1. Confirmar, junto ao tutor, ausência de sinais clínicos sugestivos de infecção (febre, apatia, anorexia, dor à palpação).
2. Verificar histórico racial e, quando possível, disponibilidade de parentes (pais, irmãos de ninhada) para investigação da herança.
3. Solicitar hemograma de controle em intervalo de 15 a 30 dias para documentar persistência do achado – critério que diferencia a forma hereditária da adquirida.
4. Registrar o achado no prontuário permanente do paciente, evitando reinvestigações desnecessárias em atendimentos futuros.
5. Orientar o tutor sobre a natureza benigna da condição, sem necessidade de tratamento ou restrição de rotina.
6. Caso o animal se destine à reprodução, encaminhar para aconselhamento genético especializado.

Atenção

Persistência de sinais clínicos concomitantes (febre, apatia, dor) mesmo diante de cromatina madura deve sempre motivar investigação adicional – a suspeita de Pelger-Huët nunca substitui o exame clínico completo do paciente.

10. Recomendações práticas para o laboratório

1. **Revisão de lâmina:** sempre realizar contagem diferencial manual quando o aparelho indicar desvio à esquerda sem leucocitose proporcional.
2. **Avaliação da cromatina:** o critério de desempate é a densidade cromatínica – núcleo em bastonete com cromatina “velha” (escura e densa) sugere Pelger-Huët.
3. **Histórico clínico:** verificar sinais de inflamação; animal hígido com “desvio” acentuado favorece causa

hereditária.

4. **Rastreio de linhagens:** observar se eosinófilos também apresentam núcleos não segmentados.
5. **Comunicação:** notificar o médico veterinário assistente sobre a suspeita, para confirmação em exames subsequentes.

10.1 Texto padrão para o laudo

Versão 1 – Suspeita de forma hereditária (animal saudável)

Notada hipossegmentação nuclear de neutrófilos com cromatina madura e densa, sem evidências de alterações tóxicas. O quadro morfológico é sugestivo de Anomalia de Pelger-Huët (variante benigna e hereditária). Recomenda-se correlação com a higidez clínica do paciente e confirmação da persistência do achado em exames subsequentes.

Versão 2 – Suspeita de forma adquirida (animal doente)

Presença de neutrófilos hipossegmentados com cromatina condensada, compatível com síndrome de pseudo-Pelger-Huët. Este achado pode estar associado a processos displásicos secundários a infecções graves, uso de fármacos ou mielodisplasia. Sugere-se acompanhamento evolutivo.

Versão 3 – Conclusão curta

Achados morfológicos compatíveis com Anomalia de Pelger-Huët. Condição benigna que não compromete a função imunitária do paciente.

10.2 Checklist de verificação

Checklist rápido de bancada

- ☐ O núcleo é hipossegmentado?
- ☐ A cromatina é densa e escura (madura)?
- ☐ O citoplasma está limpo (sem toxicidade)?
- ☐ O animal é de raça predisposta ou está clinicamente saudável?
- ☐ Eosinófilos também estão afetados?
- ☐ O achado persiste em hemograma seriado?

"Na dúvida entre bastonete e Pelger-Huët, olhe para a cromatina e para o citoplasma."

10.3 Impacto econômico e assistencial

Do ponto de vista de gestão clínica, o reconhecimento correto da APH evita: (1) prescrição desnecessária de antimicrobianos, com custo direto ao tutor e risco de seleção de resistência bacteriana; (2) internações e exames complementares dispensáveis (proteína C-reativa, hemocultura, exames de imagem); e (3) ansiedade do tutor decorrente de um diagnóstico presuntivo de infecção grave em um animal, na prática, saudável. Trata-se de um ponto de contato direto entre qualidade analítica do laboratório e desfecho clínico-financeiro do caso.

11. Conclusão: lembretes práticos

Lembretes práticos para a rotina

- Cromatina densa e madura + citoplasma limpo = suspeitar de Pelger-Huët, não de infecção.
- Cromatina frouxa + toxicidade citoplasmática = desvio à esquerda inflamatório verdadeiro.
- Eosinófilos e basófilos hipossegmentados reforçam a hipótese hereditária.
- O achado hereditário é permanente; a forma adquirida desaparece com a resolução da causa.
- Contadores automatizados podem gerar falso desvio à esquerda – a revisão manual da lâmina é obrigatória em casos suspeitos.
- Notifique sempre o médico veterinário assistente para acompanhamento e correlação clínica.

A identificação da Anomalia de Pelger-Huët é uma demonstração de excelência técnica da equipe de hematologia veterinária. Ao reconhecer esta condição, o laboratório evita diagnósticos errôneos de infecção grave em animais geneticamente saudáveis, reforçando seu papel consultivo junto ao médico veterinário.

Glossário técnico

Hipossegmentação: redução do número de lóbulos nucleares em relação ao padrão maduro esperado (3 a 5 lóbulos em neutrófilos).

Cromatina picnótica: cromatina densamente condensada, com aspecto grosseiro à coloração, típica de núcleos maduros.

Desvio à esquerda: aumento da proporção de neutrófilos imaturos (bastonetes e formas mais jovens) na circulação, geralmente associado a demanda inflamatória.

Pseudo-Pelger-Huët: forma adquirida e transitória de hipossegmentação nuclear, secundária a doenças ou fármacos, sem base hereditária.

Receptor de lamina B (LBR): proteína da membrana nuclear interna envolvida na organização da heterocromatina e associada à etiologia molecular da APH em humanos.

Condrodisplasia: malformação do desenvolvimento cartilaginoso/esquelético associada à forma homozigota letal da anomalia.

Como citar este artigo

Autores: Rafael Arrua da Silveira, Junior Rodoi Silva, Mainara Adriane Tesser Kopp e Pâmela Lopes
Co-autores: Ewerton Cardoso, Bruna Warmling, Mateus Rycheski e Marcelo Becker

SILVEIRA, Rafael Arrua da; SILVA, Junior Rodoi; KOPP, Mainara Adriane Tesser; LOPES, Pâmela; CARDOSO, Ewerton; WARMLING, Bruna; RYCHESKI, Mateus; BECKER, Marcelo. Anomalia de Pelger-Huët em Medicina Veterinária: diagnóstico diferencial entre hipossegmentação hereditária e desvio à esquerda inflamatório.

Scientia Labs, 2026. Disponível em: scientialabs.com.br e https://www.institutovet.com/. Acesso em: 22 jul. 2026.

Referências

1. BITAR, C.; SABA, N. **Pseudo Pelger-Huët Anomaly**. ASH Image Bank, American Society of Hematology, 2013.
2. CARLI, E.; SALSECCI, E.; CALLEO, R.; BALDI, I. Prevalence of hyposegmentation of granulocytes/Pelger-Huët anomaly in different canine breeds: a Bayesian approach. **Frontiers in Veterinary Science**, v. 12, 2025.
3. DESHUILLERS, P.; RASKIN, R.; MESSICK, J. Pelger-Huët anomaly in a cat. **Veterinary Clinical Pathology**, v. 43, n. 3, p. 337-341, 2014.
4. FREHNER, B. L. et al. Autosomal recessive hyposegmentation of granulocytes in Australian Shepherd Dogs indicates a role for LMBR1L in myeloid leukocytes. **PLoS Genetics**, v. 19, n. 6, e1010805, 2023.
5. HADZIMUSIC, N. Inherited disorder: Pelger-Huët anomaly. **Hematology & Transfusion International Journal**, v. 4, n. 4, p. 112-114, 2017.
6. JAIN, P.; PARIKH, R. **Pseudo-Pelger-Huet Anomaly: Peripheral Smear**. ASH Image Bank, American Society of Hematology, 2020.
7. LABLOGATORY – AMERICAN SOCIETY FOR CLINICAL PATHOLOGY. Hematology Case Study: Is it Pelger-Huët anomaly or Pseudo Pelger-Huët? 2020. Disponível em: labmedicineblog.com.
8. LATIMER, K. S.; DUNCAN, J. R.; KIRCHER, I. M. Nuclear segmentation, ultrastructure, and cytochemistry of blood cells from dogs with Pelger-Huët anomaly. **Journal of Comparative Pathology**, v. 97, n. 1, p. 61-72, 1987.
9. LUKASZEWSKA, J.; ALLISON, R. W.; STEPKOWSKA, J. Congenital Pelger-Huët anomaly in a Danish/Swedish Farmdog: case report. **Acta Veterinaria Scandinavica**, v. 53, n. 1, p. 14, 2011.
10. NTR UNIVERSITY OF HEALTH SCIENCES. Pelger-Huet anomaly: a rare case report. **Journal of Dr. NTR University of Health Sciences**, 2020.
11. PETMD. **Pelger-Huët Anomaly in Cats**. PetMD, [s.d.].
12. RAVANBAKHSH, A. Hyposegmentation. **Awanui Veterinary**, 2024. Disponível em: awanuivets.co.nz.
13. SCIENCEDIRECT TOPICS. Leukocyte Disorder – an overview. **ScienceDirect**, Elsevier, [s.d.].
14. VALE, A. M.; TOMAZ, L. R.; SOUSA, R. S.; SOTO-BLANCO, B. Pelger-Huët anomaly in two related mixed-breed dogs. **Journal of Veterinary Diagnostic Investigation**, v. 23, n. 5, p. 953-956, 2011.
15. ICELAND GWAS CONSORTIUM. Genetic architecture of band neutrophil fraction in Iceland. **Blood Advances / PMC**, 2022.